



The NEW ENGLAND JOURNAL of MEDICINE

CORRESPONDENCE

A Locally Transmitted Case of SARS-CoV-2 Infection in Taiwan

Ying-Chu Liu, M.D. Ching-Hui Liao, M.D. Chin-Fu Chang, M.D. Chu-Chung Chou, M.D., Ph.D.
Yan-Ren Lin, M.D., Ph.D. Changhua Christian Hospital, Changhua City, Taiwan h6213.lac@gmail.com

February 12, 2020
DOI: 10.1056/NEJMc2001573

臺北市立聯合醫院教研部
王培瑋教學主治醫師
教學主治醫師群
邱婷芳主任
璩大成副總院長

整理日期:2020/02/13

本篇重點

報告今年1月25日一位先生經由太太感染的
的當地感染個案

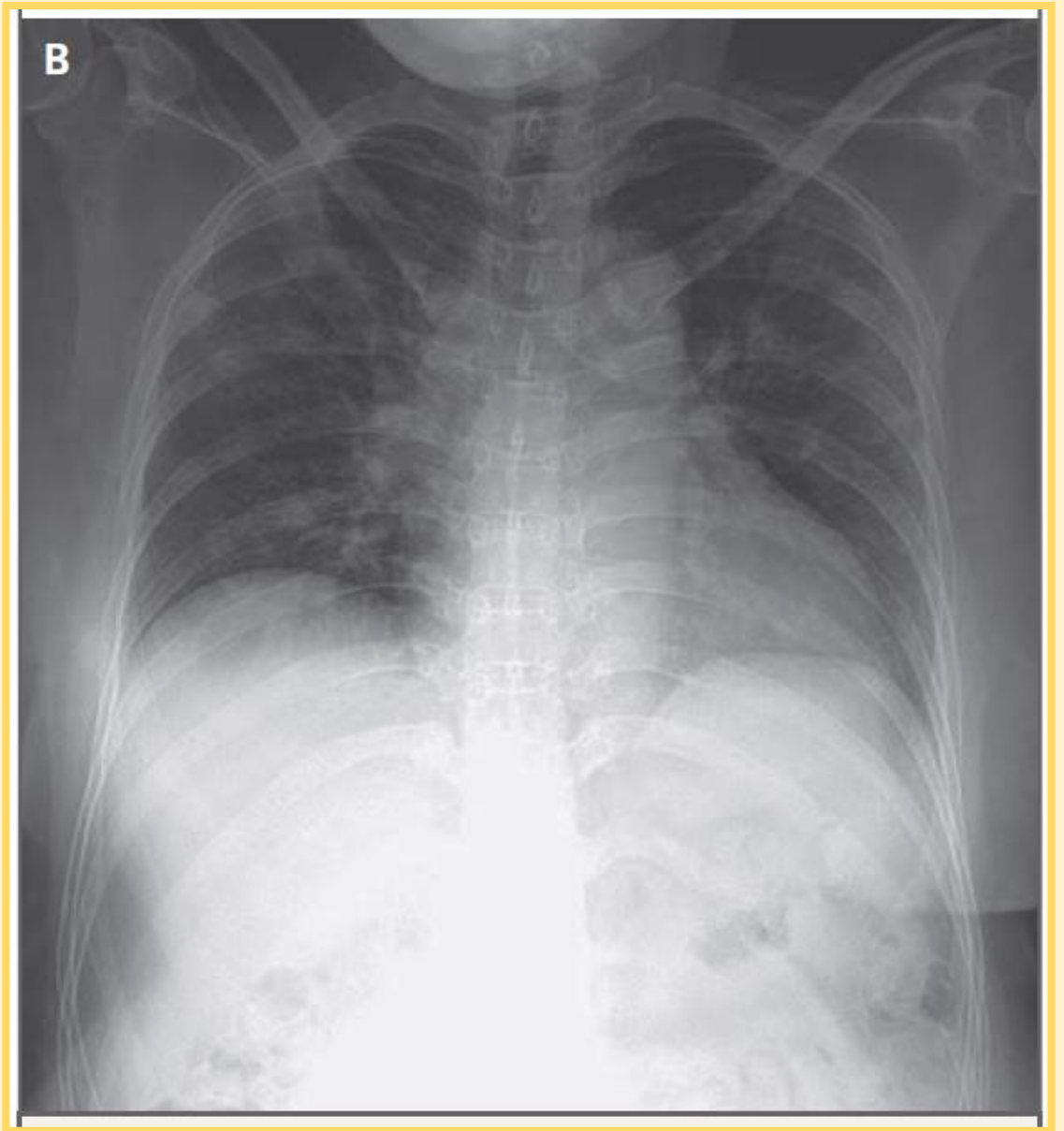
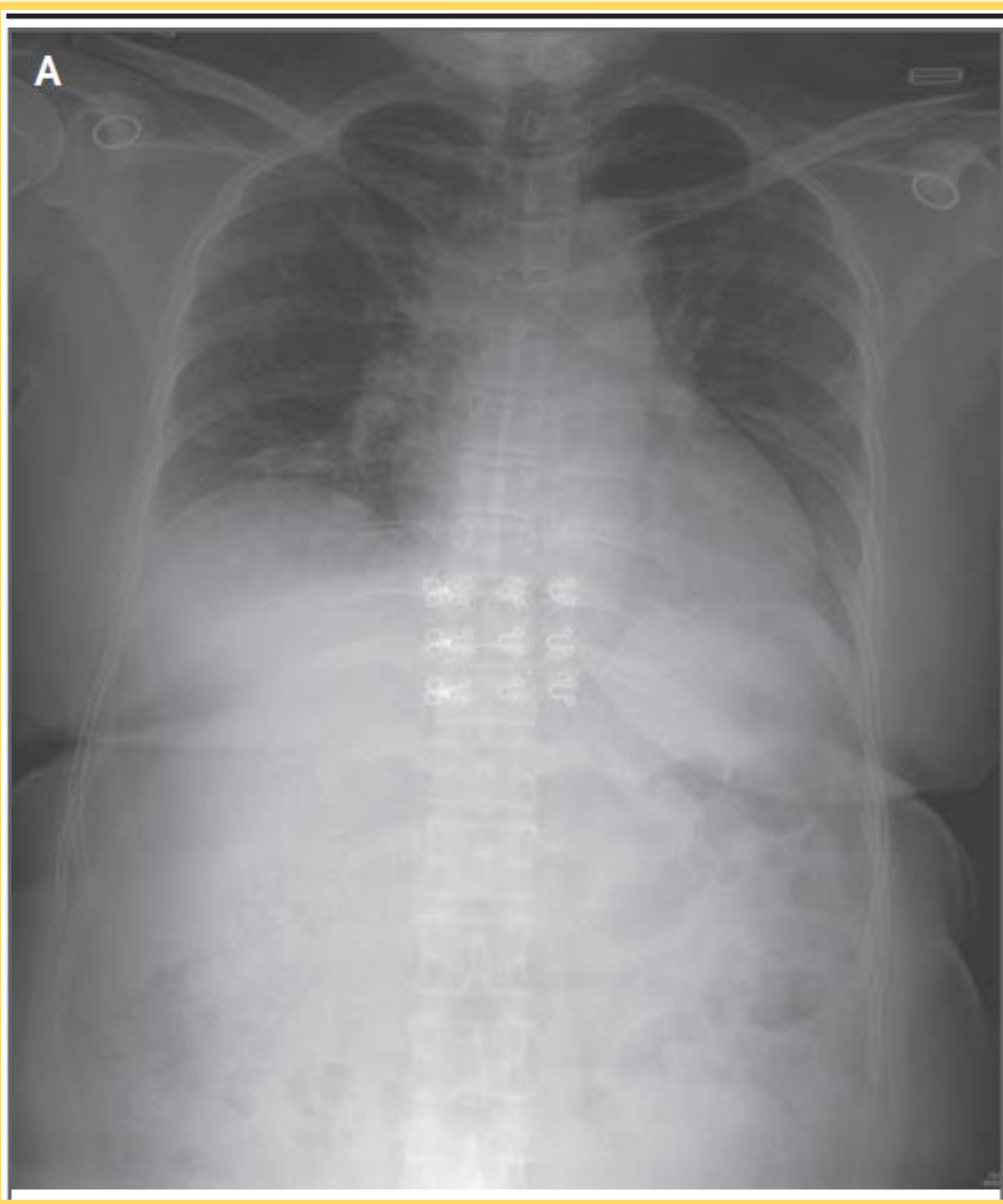


Introduction

- 自2019年12月以來新型冠狀病毒（ SARS-CoV-2 ）在中國武漢爆發。目前約有300萬台灣人在中國工作，其中約2000人在武漢工作，因此SARS-CoV-2從中國境外移入到台灣的風險很高。
- 截至一月29日，台灣已有7例感染SARS-CoV-2確診的境外移入病例。
- 這篇是台灣確定的當地感染病例

太太的病情變化

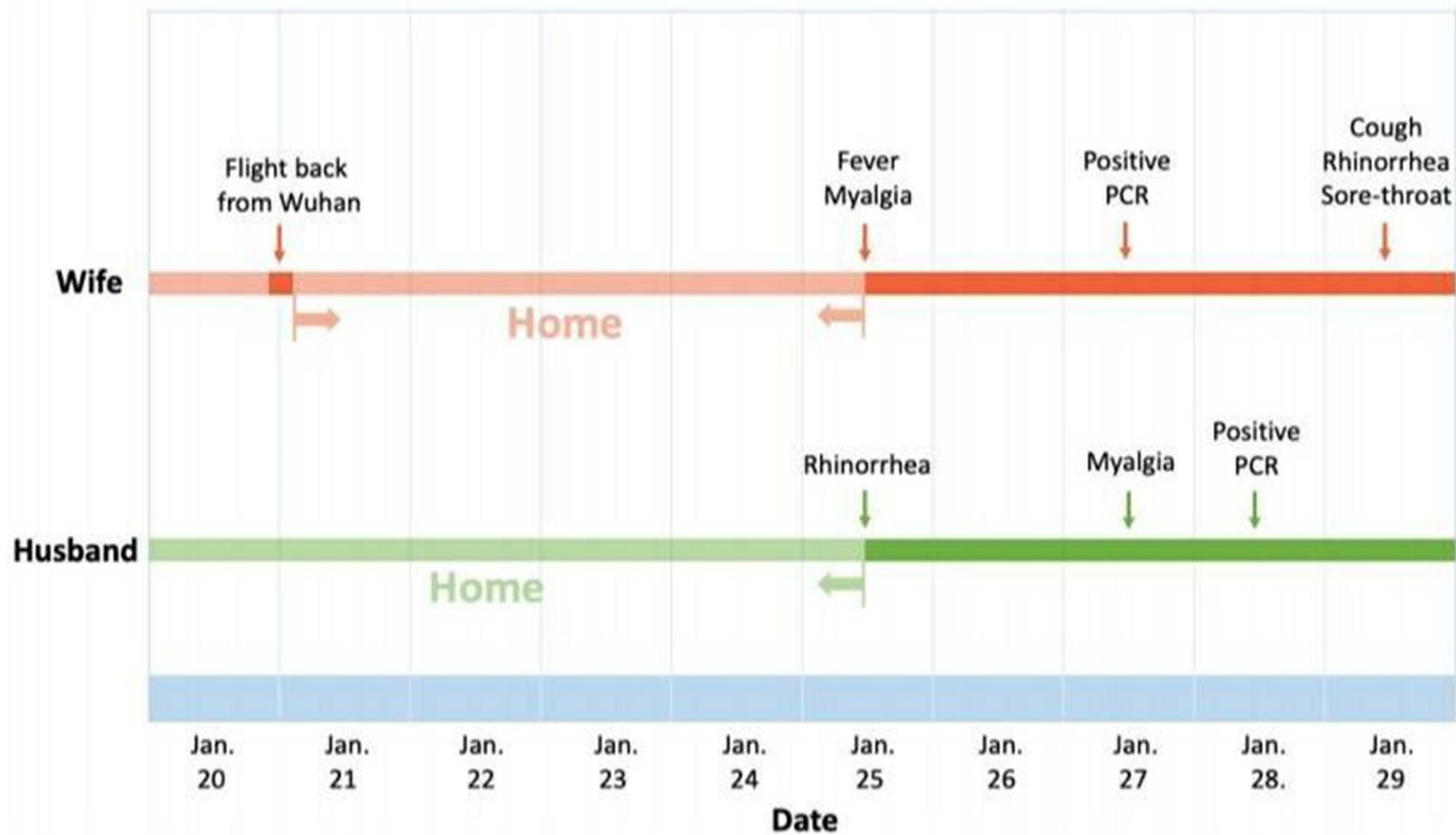
- 52歲的女性有tpye 2糖尿病病史，2020年1月25日有發燒，前往台灣中部的急診後收入院治療。
- 接觸史:2019年10月21日-2020年1月20日住在武漢，2020年1月20日從武漢乘坐飛機返回台灣，該航班上的另一位乘客被確認為第一個已知台灣SARS-CoV-2感染病例。
- 第一天除了發燒和肌痛沒有其他症狀，第五天開始有咳嗽，流鼻水，喉嚨痛，目前仍住院中(2月11日)，生命徵象穩定。
- 喉嚨拭子對SARS-CoV-2呈聚合酶鏈反應（RT-PCR）陽性反應
- 這是台灣確認SARS-CoV-2的第五例感染。



太太的胸部X ray於住院第一天(A)可見雙側的肺葉浸潤,第五天(B) 進展到雙側下肺葉的間質混濁和實質化(diffuse interstitial opacities and consolidation)

先生的病情變化

- 50歲男性，為台灣當地在家工作的音樂製片人，於1月25日因流鼻水，與妻子同時求診後住院治療。
- 接觸史:妻子於2020年1月25日返家後，共用一間臥室並共同用餐
- 沒有發燒，咳嗽，呼吸困難，胸痛或腹瀉，但1月27日有肌肉痠痛，全血細胞計數和胸部X光檢查沒有任何異常。
- 1月28日的報告顯示SARS-CoV-2的聚合酶鏈反應（RT-PCR）為陽性反應
- 丈夫的症狀出現日期與太太相同，所以感染有可能在太太返回後不久就發生。



結論

這對夫婦的案例顯示，台灣已發生SARS-CoV-2本地感染個案，不過到目前為止沒有這對夫婦的繼發病例。

